



Quiz

J GIRON

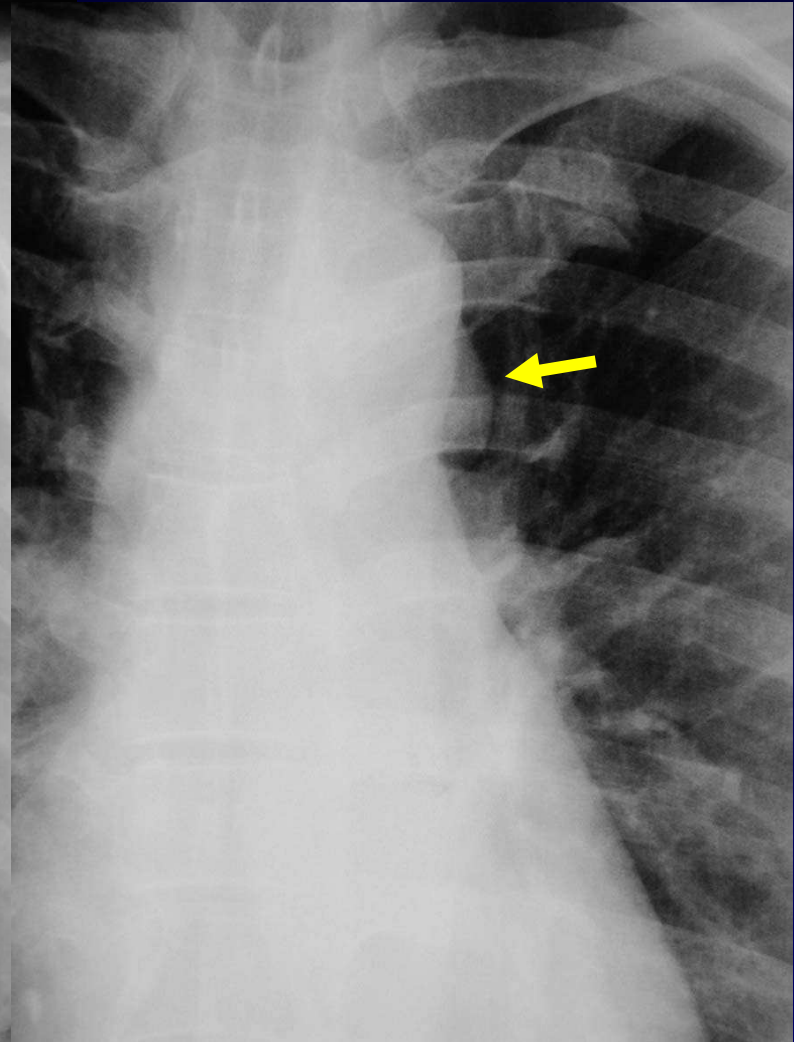
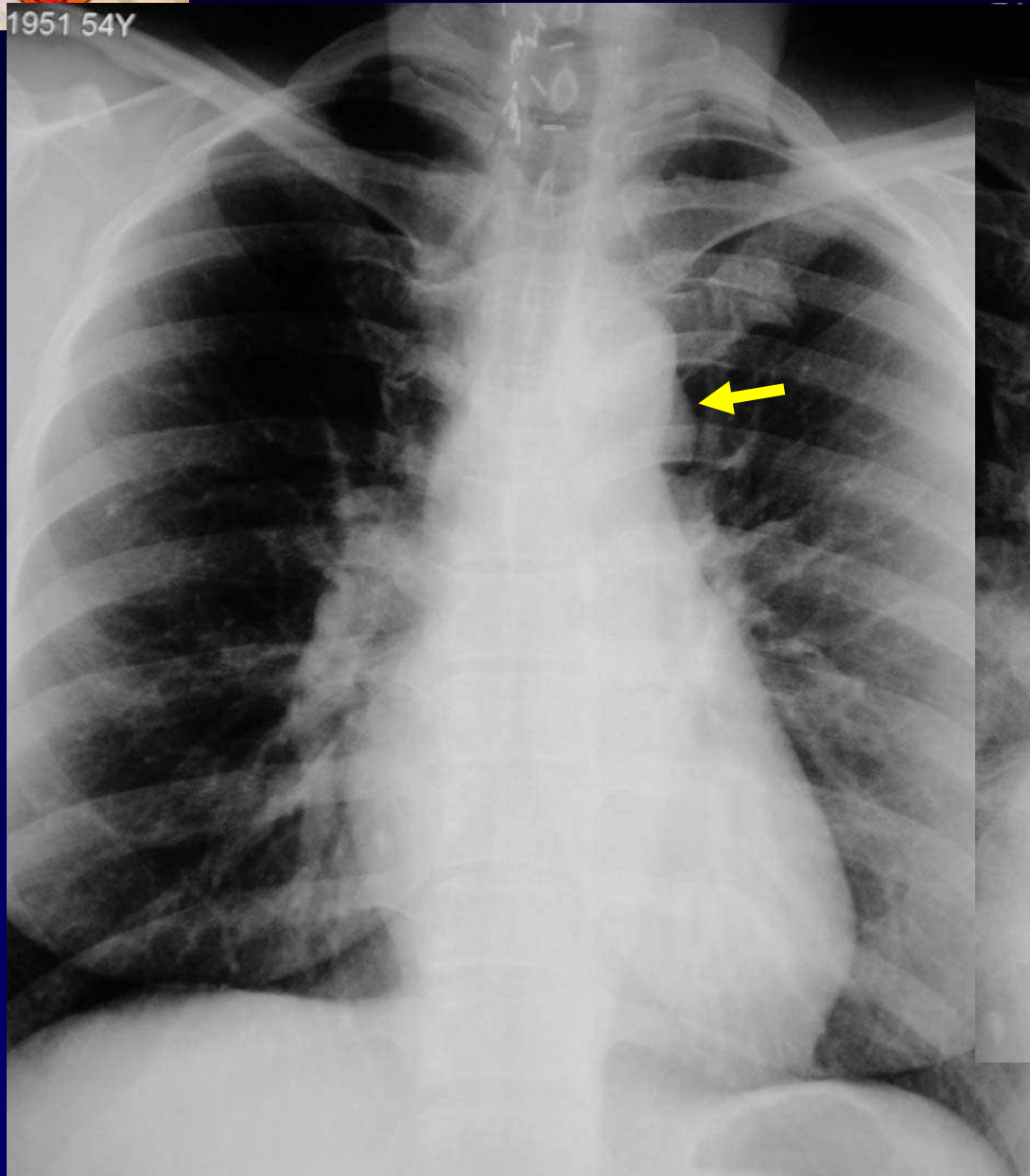
Femme de 54 ans

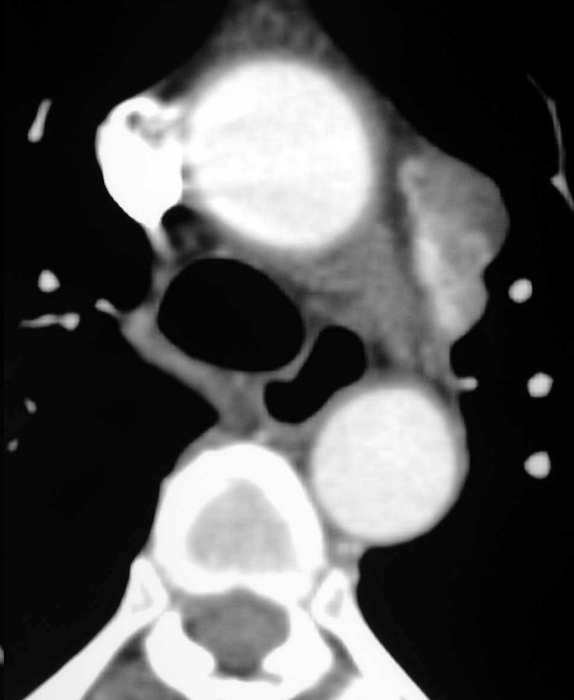
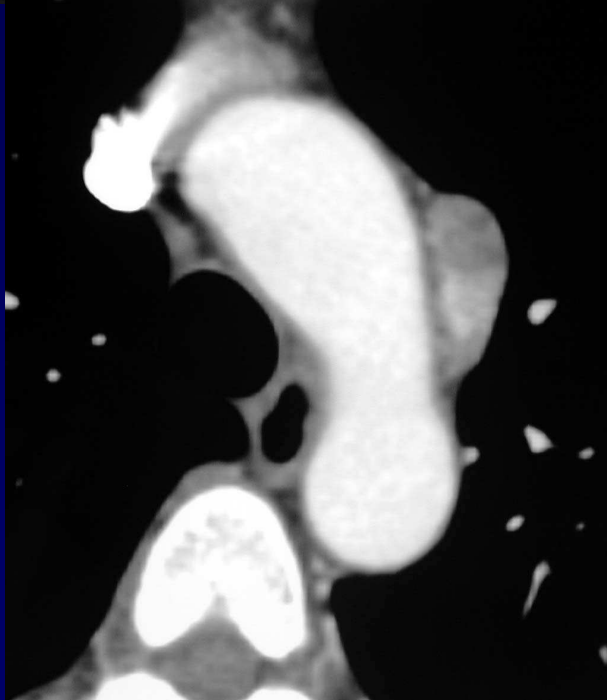
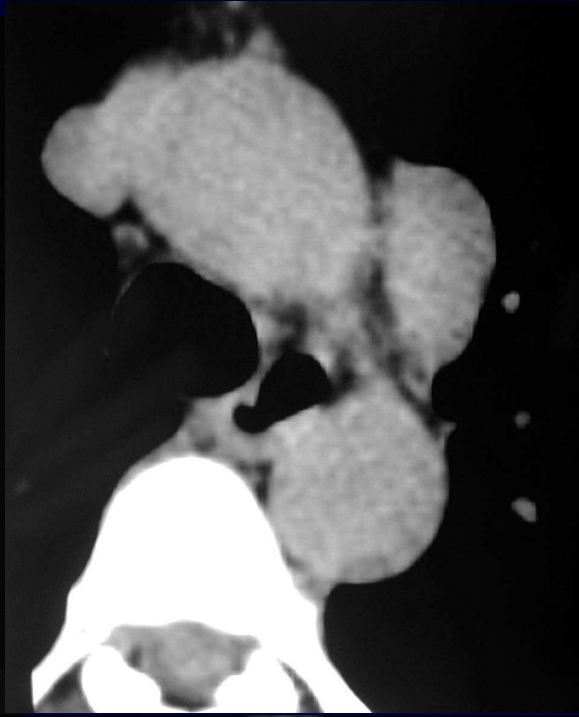
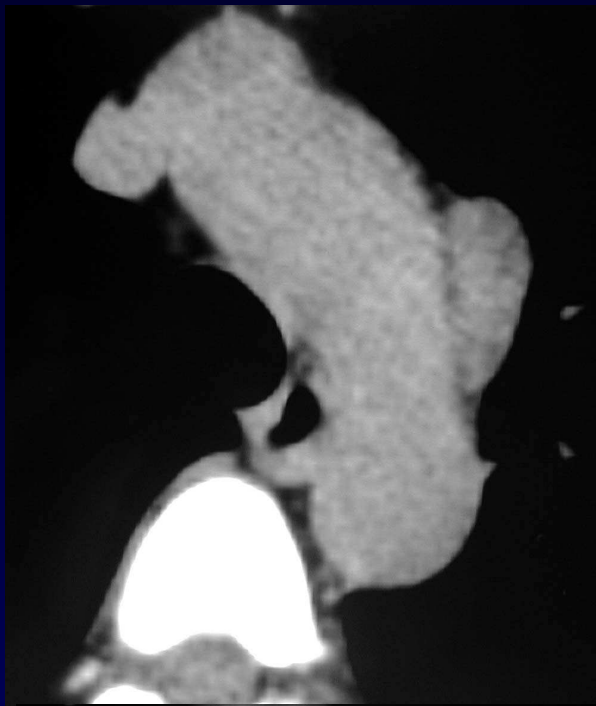
Toux

Chirurgie de la thyroïde il y a 3 ans, avec
atteinte du récurrent gauche.



1951 54Y







Diagnostic

Masse de la fenêtre aorto-pulmonaire :

**Neurofibrome du nerf
pneumogastrique gauche**



Référence

D. Jeanbourquin, F Minvielle, E Dordain, Les tumeurs neurogènes du médiastin. Feuilletts de Radiologie 1998; 38, n° 5: 347-64.